# Protocol de simulare CT-Sim a pacienţilor cu cancer mamar

*Daniela Martin, Dan Dordai, Radu Tănăsescu, Carmen Popa, Daniela Grecea, Victor Bogdan, Gabriela Tufăscu, Margareta Bako, Aurel Chiș, Lavinia Negruț, Călin Pleșa*

Implementarea tehnicilor moderne de radioterapie -3D-CRT, IMRT este un proces complex, care presupune achiziționarea de echipamente sofistícate,dar în acelasi timp, elaborarea de proceduri clare și detaliate, cu definirea responsabilităților staff-ului în ceea ce privește toate etapele planului de tratament, începând cu CT-Sim și finalizând cu verificarea geometriei iradierii, aplicarea zilnică a tratamentului și urmărirea atentă a pacientului.

## CT-Sim & Simulare virtuală: definiţie şi consideraţii practice

Simularea virtuală (VSIM) a fost descrisă prima dată în 1990 de Sherouse et al. ca procesul de planificare a tratamentului care permite atât simularea cât și verificarea planului de tratament, folosind computer tomograful. Acest proces include următorele etape:

1. informarea pacientului, poziționarea, imobilizarea și marcarea punctelor de reper
2. scanarea CT, pacientul rămâne în aceeași poziție
3. identificarea volumelor țintă folosind modalități imagsitice anatomice și funcționale
4. definirea izocentrului relativ față de punctele de reper
5. transferul coordonatelor către sistemul laser (LAP)
6. marcarea proiecției laser pe pielea pacientului; tatuarea punctelor de referință si izocetrul ui
7. conturarea volumelor țintă și a organelor la risc cu adăugarea marginilor izotrope sau anizotrope
8. definirea aranjamentului, dimensiunii, formei câmpurilor folosind MLC/ protecţii personalizate
9. calculul unităților monitor (MU)
10. generarea histogramelor doză-volum (DVH)
11. revizuirea și modificarea planului astfel încât să se obținăcea mai bună protecție a organelor critice, respectând constrângerile de doză
12. generarea radiografiilor reconstruite digital (DRR)
13. aprobarea planului de medic și fizician și transferul în sistemul record and verify (R&V)
14. documentarea parametrilor tratamentului

VSIM se bazează pe comunicarea  între un CT scanner rapid, echipat cu un sistem de poziționare laser mobil, o stație de lucru (VSIM sau plan tratament cu posibilitatea de export a datelor către sistemul laser) și sistemul plan tratament (SPT).

## Pregătirea pentru planul de tratament: reguli generale

1. **Informarea pacientului**

Procedura CT-Sim și avantajele utilizării acesteea trebuie explicate în detaliu pacientului: rezoluția superioară pentru părți moi/țesut mamar, arii ganglionare, vase și organe sănătoase îmbunătățește acoperirea volumelor țintă și minimizează toxicitatea organelor critice, ținând seama de variabilitatea anatomiei fiecărui pacient. Procedurile de poziționare (care poate fi neconvențională sau mai puțin convenabilă), imobilizare, marcare a tegumentului și scanare CT pentru radioterapie și scopul acestora trebuie explicate în prealabil pacientului pentru obținerea unei cooperări active. Educarea pacientului pentru menținerea respirației

superficiale sau oprirea pentru câteva secunde a respirației în inspirație profundă are scopul de a reduce volumul de cord din câmpul de iradiere.

## 2. Verificarea statusului de performanță

Condiția anatomică și funcțională a pacientul poate influența atât poziționarea cât și complianța la tratament; vârsta, starea generală de sănătate, abilitățile mentale, particularitățile psihologice (frică, anxietate, încordare), impotența funcțională a brațului, dimensiunile și greutatea corpului, gradul de durere, dispnee sau discomfort trebuie înregistrate.

## 3. Poziționarea și imobilizarea

Poziția pe masa de simulare și imobilizarea trebuie să fie convenabilă și comfortabilă pentru pacient, obiectivele fiind administrarea optimală a tt./ vol. țintă, protecția maximală a țesuturilor sănătoase și reproductibilitatea set-up-ului în timpul tratamentului. Poziționarea și parametri sistemului de imobilizare folosit trebuie să fie identice în timpul procedurii de simulare și a fiecărei fracțiuni de tratament (fig1). Cele două sisteme de imobilizare pe care le folosim sunt CIVCO și ORFIT AIO, constând dintr-un plan cu un număr fix de unghiuri de înclinare, între 5-20$^{o}$, suporți pentru braț și antebraț, cap, genunchi și un accesoriu pentru oprirea alunecării corpului pe planul înclinat. Aceste sisteme pot fi personalizate în funcție de dimensiunile și forma fiecărui pacient, astfel încât să asigure maximum de comfort și reproductibilitate.

a)

b).

c).

Fig.1. a), b). Sistem imobilizare ORFIT AIO cu accesorii c). CIVCO breastboard: poziţionare pentru iradierea sânului şi a regiunii supraclaviculare

### 3.1. VSIM decubit dorsal

Pacientul se află în decubit dorsal pe planul înclinat între 5-20$^{o}$, astfel încât sternul să fie paralel cu masa; ambele brațe sunt extinse deasupra capului pentru a menține simetria corpului și pentru a îndeparta regiunea mamară anterior și superior față de cord; bărbia ușor ridicată sau capul rotat contralateral,în cazul iradierii regiunii suparclaviculare (SCV). Laserul longitudinal trebuie să se suprapună cu linia mediană a corpului. Pacientul este intruit să respire superficial, cu mișcări respiratorii mici.
Regiunea mamară palpabilă și cicatricea de sector sunt cerclate cu sârmă radio-opacă înaintea începerii procedurii de scanare. Limita superioară – procesul mastoidian (în cazul iradierii GSC) sau un plan orizontal deasupra umerilor (numai sân și perete toracic) și limita inferioară: 5 cm inferior de țesutul mamar sunt macate pe piele cu bile metalice de 2mm. De asemenea sunt marcate linia mediană, inferior pe aceeași linie, corespunzător limitei inferioare a sânului, lateral dreapta și stânga pe linia axilară la jumătatea distanței între limitele deja stabilite (Fig.1a, b). Aceste puncte de referință pe linia laserilor sunt definite ca "origine" și au rolul de a asigura poziționarea și reproductibilitatea acesteia.
Caracteristicile aparatului și parametri de achiziție: CT-Sim GE Lightspeed, deschidere 80 cm, imagine reconstruită 5 mm, 120 kV, 200-250 mA, FOV= 44-50 cm pentru reconstrucția imaginilor, algoritm pentru țesut mamar W/L= 600/40.
Circumferința completă a corpului (corespunzător regiunii de iradiat) trebuie să apară în imaginea FOV.
Datele anatomice complete CT – sân, pat tumoral, regiuni ganglionare axilare, SCV, organe critice cord, plămâni, plex brahial, sân contralateral – sunt necesare pentru calculul DVH.
Datele volumetrice CT sunt exportate către SPT și cu ajutorul VSIM sunt definite câmpurile tangențiale astfel încât CTV sân să fie inclus și limita posterioară să treacă prin bilele metalice medială și laterală; urmează definirea *izocentrului* în raza centrală reprezentativă pentru extensia cranio-caudală și aproape de peretele toracic. Poziția mesei CT este modificată (translații dreapta-stînga, anterior-posterior) în funcție de coordonatele izocentrului care se marchează pe pielea pacientului cu ajutorul sistemului LAP. Toatele punctele marcate cu bile metalice sunt tatuate pentru a asigura maximum de reproductibilitate.
Protocolul de VSIM pentru pacientele cu cancer mamar este descris mai jos (Tabel I).

*Tabel I. Protocol VSIM pentru pacienții cu cancer mamar*

Responsabilități: tehnician /asistent radioterapeut, medic, fizician
Poziționarea pacientului

1. identificarea pacientului
2. pacienta este rugată să scoată peruca, bijuteriile, să se dezbrace până la brâu și să-și încalțe botoșeii de unică folosință; în acest timp se montează setul de imobilizare potrivit și, dacă este cazul, se pregătește masca termoplastică
3. pacienta este invitată să stea drept, cu privirea în față și șezutul sprijinit pe bottom-stop și apoi să se întindă cu spatele drept pe planul înclinat
4. capul este sprijinit pe suport, în poziție adecvată (drept/ privește contralateral); atât suportul pentru cap, cât și bottom-stop-ul și suportul pentru genunchi trebuie potrivite în funcție de particularitățile anatomice ale pacientei
5. brațele se sprijină pe suporți astfel încât să nu depășească deschiderea gantry
6. planul înclinat este ajustat până când sternul este paralel cu masa CT-Sim
7. laserul sagital (X) LAP trebuie să se suprapună cu liniamediană a corpului p.: furculița sternală – apendice xifoid-ombilic

8. se verifică dacă p. poziționată astfel intră prin deschiderea CT scannerului; în caz că nu, se ajusteaza inclinarea planului

Marcarea limitelor

1. sânul clinic palpabil și cicatricea de sector sunt marcate cu sârmă radio-opacă
2. limite sân:
    a. cranial – cel mult 1 cm sub furculița sternală
    b. caudal - 2 cm inferior fața de șanțul submamar
        i. în caz de MRM – reper sân contralateral
        ii. sân ptozat > limita caudală:
            1. se ajustează suportul
            2. se folosesc materiale echivalente-aer
            3. se pregătește o mască termoplastică
    c. medial - linia mediană, la intersecția laserilor ortogonali
    d. lateral – linia axilară mijlocie bilateral, la intersecția laserilor ortogonali

Scanarea pacientei

1. se masoară lungimea câmpului prin plasarea sistemului laser LAP la limita superioară, respectiv inferioară, cu masa la 0, și se citește pe ecranul digital
2. se deplasează masa la jumătatea distanței și se marchează cu bile metalice 2 mm intersecția laserilor pe linie mediană și laterale; dacă linia axilară mijlocie nu corespunde cu intersecția laserilor, se marchează și acest punct; se marchează de asemenea limita cranială și caudală cu bile metalice
3. masa la 0, în poziția de start a topogramei; limite: proces mastoid (când trebuie tratate arii ganglionare)/ 5 cm deasupra limitei craniale sân
4. pacienta este informată că începe procedura de scanare și că părăsiți încăperea; asigurați-vă căușa este blocată
5. topograma anterioară trebuie să se extindă cu 5 cm inferior de limita caudală pentru a ține seama de divergența din planning
6. se ajustează FOV astfel încât limitele de scanare cranială, caudală și laterală- 0.5 cm față de piele să fie încadrate
7. vă asigurați că poziția de start este divizibilă cu 5 (CT slice la 0)
8. apăsați “Load“ și urmați instrucțiunile de deplasarea mesei
9. apăsați “Start“
10. asigurați-vă ca regiunile anatomice de interes (și pielea) sunt incluse și verificați calitatea slice-urilor;
11. suprapuneți liniile de scanare pe topogramă
12. apăsați icoana “end exam“
13. deschideți browser-ul p. și trimiteți setul de scanare către Eclipse/Theraplan
14. fizicianul stabilește aranjamentul provizoriu al fasciculelor potrivit anatomiei pacientei; coordonatele izocentrului sunt transferate către sistemul LAP și poziția mesei este modificată în funcție de translațiile medio-laterale și antero-posterioare
15. se marchează și se tatueaza izocentrul, limitele laterale dreapat, stânga, liniamediană în raza centrală și caudal
16. se înregistrează toate detaliile de poziționare și imobilizare și parametri de scanare pe formularele tipizate
17. fotografierea p. în poziția de simulare pentru documentarea set-up-ului

---

Toate datele pacientei, personale, clinice și de simulare sunt înregistrate (Tabel II). Documentația constă în: fișă de iradiere, formular CT-Sim, formulare descriptive pentru sistemele de imobilizare CIVCO, ORFIT AIO, fotografi a pacientei în poziția de tratament.

Volumele țintă clinice sunt conturate pe fiecare secțiune CT; organele critice, ex plămânii și cordul sunt de asemenea conturate pentru planningul 3D și histograme doză-volum (DVH).

Parametri  fasciculelor sunt selectați în funcție de protocolul folosit, planul este calculat și optimizat. Planul de tratament și coordonatele finale ale izocentrului sunt exportate în SPT împreună cu DRR fiecărui câmp și apoi sunt printate.

Tabel II. Documentația VSIM

| | |
|---|---|
| 1. | Fișa de radioterapie |
| 2. | Formular CT-SIM form |
| 3. | Schema sistemului de poziționare-imobilizare<br>• CIVCO breastboard supine/ prone<br>• Orfit AIO breastboard |
| 4. | Fotografia pacientei( sistemul de imobilizare și poziția pacientei trebuie să fie vizibile și perfect identificabile) |

Pacientele cu sâni voluminoși sau pendulari pot beneficia de măști termoplastice care aduc partea laterală și caudală a sânului anterior, astfel încât volumul de plămân, cord și abdomen iradiat poate fi mult redus (Fig.2). Materiale aer-echivalente pot fi plasate între pliurile cutanate pentru a evita supradozarea la piele. Masca termoplastică poate acționa ca un bolus, dar acest inconvenient este contrabalansat de creșterea reproductibilității poziționării și de  reducerea gradului de eritem axilar și submamar.

Fig.2. Mască termoplastică în 5 puncte; crește reproductibilitatea poziționării și reduce gradul de eritem axilar și submamar (prin amabilitatea Dr. Katalin Hideghéty, Szeged University)

**4. Definirea volumelor țintă**

Majoritatea pacientelor cu cancer mamar beneficiază de radioterapie adjuvantă, după chirurgie conservatoare sau radicală. În această situație nu avem volum țintă tumoral, GTV ci numai volum țintă clinic CTV: sân, pat tumoral, arii ganglionare, perete toracic după mastectomie.

4.1 CTV sân

CTV sân include:

- sânul clinic palpabil la momentul simulării
- țesutul gandular și subcutanat evidențiabil pe CT
- CTV pat tumoral

CTV sân excude:

- m. pectorali, m. intercostali, coaste, piele
- ciactricea

Limitele anatomice definite conform ghidurilor sunt:

1. cranial: reper clinic, inserția celei de-a doua coaste
2. caudal: reper clinic, dispariția pe imaginea CT a țesutului mamar
3. anterior: 5mm sub piele
4. posterior: excude m. pectorali, peretele toracic
5. lateral: reper clinic, linia axialară mijlocie, exclude m. latissimus dorsi
6. medial: joncțiunea sterno-costală

Observații:

a. limitele anatomice sunt variabile, în funcție de mărimea, forma, gradul de ptoză și poziția p. pe sistemul de imobilizare
b. limita medială a CTV poate fi deplasată față de limita anatomică descrisă, în cazul sânilor pendulari, voluminoși
c. CTV sân pentru stadii avansate loco-regional/paliații poate include m. pectorali, peretele toracic, coastele sau pielea

4.2 CTV pat tumoral

Majoritatea recidivelor apar în același sector, de aceea, pentru obținerea controlului local este foarte importantă definiția cu acuratețe a patului tumoral. Poziția tumorii față de cicatrice la momentul chirurgiei nu este un indicator. Complicațiile postoperatorii (edem, serom,cicatrice vicioasă) fac dificilă identificarea cu acuratețe a localizării, mărimii sau profunzimii patului tumoral. În anumite situații pentru a obține un rezultat cosmetic, chirurgul oncoplastician plaseaza cicatricea periareolar, la distanță de patul tumoral .

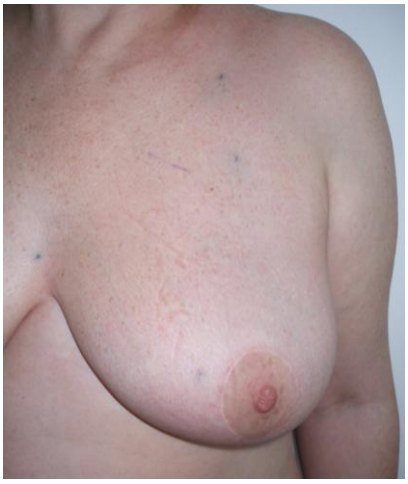

Fig 3. Sectorectomie mamară cu reducție și mastopexie bilaterală (chirugie oncoplastică); cicatrice periareolar, la distanță de patul tumoral.

Alte surse de discrepanță în conturarea CTV sunt: seromul cu margini greu vizibile și scor mic de claritate, extensiile tisulare ale patului tumoral, parenchimul mamar dens, etc.

Ghidurile recomandă plasarea a 3-5 clipuri de titan în cavitatea de sector, înainte de reconstrucția sânului: 1 clip pe planul profund al rezecției/ m. pectoral, alte 2 clipuri lateral pe pereții cavității, la mijlocul patului tumoral, cradial și caudal (Fig.4).

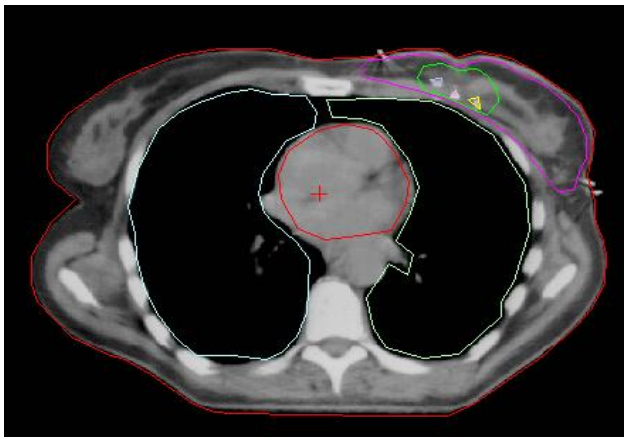

**Fig. 4**. CTV sân şi CTV pat tumoral şi patul tumoral este marcat cu clipuri de titan

CTV patului tumoral este definit fofosind ca repere cicatricea tisulară/ seromul / clipurile vizibile pe CT combinate cu informațiile clinice, patologice și chirurgicale:

1. regiunea marcată cu clipuri+serom+cicatrice tisulară
2. cavitatea de sector+1.5 cm-cea mai mică margine de rezecție liberă
3. excude m. pectorali, peretele toracic, pielea
4. PTV= CTV+0.5 cm/1 cm

4.3 CTV perete toracic (PT)

CTV PT consideră PT clinic aparent la momentul simulării, incluzând lamboul, cicatricea de mastectomie, țesutul până la fascia profundă.

Limitele anatomice definite conform ghidurilor sunt:

1. cranial: marginea inferioară a capului claviculei
2. caudal: reper clinic, dispariția pe imaginea CT a țesutului mamar contralateral
3. anterior: pielea
4. posterior: fascia profundă
5. lateral: reper clinic, linia axialară mijlocie, exclude m. latissimus dorsi
6. medial: joncțiunea sterno-costală

Observații:

a. pentru stadii avansate loco-regional/paliații CTV PT include pielea
b. cicatricea de MRM poate fi excusă atunci când se extinde dincolo de limitele tipice medială și laterală a PT cu scopul de a reduce doza de iradiere în cord/plămâni sub limitele de toleranță admise

4.4 CTV N

Vizualizarea ganglionilor neinteresaţi tumoral este dificilă, deoarece se găsesc, de obicei, sub rezoluţia spaţială CT, RMN sau ecografică, criteriile de interesare metastatică fiind diametrul N≥ 1cm şi număr semnificativ de ganglioni.

Limitele anatomice definite conform ghidurilor sunt:

1. regiunea supraclaviculară (GSC)
    a. cranial: marginea inferioară a cartilajului cricoid

b. caudal: marginea inferioară a capului claviculei/
c. anterior: m. sternocleidomastoidian (SCM)
d. posterior: margiena anterioară a m. scalen
e. lateral:
    i. cranial: marginea laterală a m. SCM
    ii. caudal: joncţiunea primei coaste cu clavicula
f. medial: exclude tiroida şi traheea

2. ganglionii axilari (AX)
    a. nivel I
        i. cranial: planul definit de intersecţia vaselor axilare cu marginea laterală a m. pectoral mic
        ii. caudal: baza liniei axilare anterioare, inserţia m. pector mare pe coaste
        iii. anterior: suprafaţa anterioară a m. pectoral mare şi latissimus dorsi
        iv. posterior: suprafaţa anterioară a m. subscapular
        v. lateral: marginea medială a m. latissimus dorsi
        vi. medial: marginea laterală a m. pectoral mic
    b. nivel II
        i. cranial: planul definit de intersecţia vaselor axilare cu marginea medială a m. pectoral mic
        ii. caudal: planul definit de intersecţia vaselor axilare cu marginea laterală a m. pectoral mic
        iii. anterior: margine anterioară a m. pectoral mic
        iv. posterior: m. intercostali, coaste
        v. lateral: margine laterală a m. pectoral mic
        vi. medial: margine medială a m. pectoral mic
    c. nivel III
        i. cranial: inserţia m. pectoral mic pe cricoid
        ii. caudal: planul definit de intersecţia vaselor axilare cu marginea medială a m. pectoral mic
        iii. anterior: marginea posterioară a am. pectoral mare
        iv. posterior: m. intercostali, coaste
        v. lateral: margine medială a m. pectoral mic
        vi. medial: vârful toracelui
3. ganglionii mamari interni (GMI) sunt situaţi în regiunea parasternală, lângă vasele mamare interne şi toracice. CTV include GMI din primele trei spaţii intercostale, dar poate fi extins la spaţiul V intercostal, dacă există invazie clinic aparentă la acest nivel.

Observaţii:

a. decizia de tratament a unei regiuni ganglionare depinde de particularităţile clinico-patologice ale p.
b. cele trei nivele axilare se suprapun cranio-caudal
c. între localizarea în profunzime a GSC şi separaţia antero-posterioară a p. există o corelaţie liniară, variind între 2.4 – 9.5 cm (10)

d. între localizarea în profunzime a GMI şi separaţia antero-posterioară a p. există o corelaţie liniară, variind între 0.8 – 6.2 cm; poziţia laterală a VMI variază între 2.25 - 3.6 cm faţă de linia mediană în 95% din cazuri (11,12)
e. CT-Sim recomandată la pacienţii la care este planificată radioterapia regiunilor ganglionare pentru a încadra CTV N şi a reduce doza la nivelul oragnelor sănătoase

4.5 Margini CTV – PTV

Erorile geometrice, cum sunt incertitudinile de set-up, intra şi interfracţionale, mişcările organelor (respiraţie, bătăi cardiace), edemul mamar din timpul tt./modificarea formei sânului, trebuie considerate atunci când definim marginile pentru PTV. Erorile sistematice sau întâmplătoare pot fi cuantificate și controlate prin compararea DRR cu imaginile portale. Mai multe studii au arătat că o margine CTV-PTV de 5 mm este adecvată pentru a lua în considerare mișcarea sânului în timpul respirației superficiale(13,14).
În LREIB reproductibilitatea poziționării p. este asigurată prin folosirea mijloacelor eficiente de imobilizare: ORFIT AIO și CIVCO. Pentru volumele țintă: sân, pat tumoral, arii ganglionare

**PTV=CTV+0.7-1 cm**

Observații: la p. cu sâni voluminoși, ptozați, variabilitatea poziției patului tumoral față de peretele toracic reclamă margini mai generoase; se va judeca individual.

**5. Organe la risc**

Principalele organe critice sunt cordul şi vasele mari, plămânii, laringele, tiroida, plexul brahial, sânul contralateral, ficatul, esofagul şi măduva spinării. În cazul iradierii GSC plexul brahial este considerat organ la risc; de aceea este importantă prevenirea suprapunerii cu câmpurile tangenţiale şi menţinerea aceleeaşi poziţii a p. în timpul tratamentului. Chimioterapia dose-dense creşte de asemenea riscul plexopatiei brahiale (16).
Toxicitatea *cardiacă* este o sechelă importantă după radioterapia cancerelor mamare. Corelaţia dintre doza primită de cord şi toxicitatea radioindusă nu este încă bine definită datorită variaţiei în conturarea substructurilor: pericard, camere, vase şi valve. După studii publicate recent(18,19), mortalitatea cardiacă depinde de riscul de apariţie a ateromatozei a. coronare anterioare descendente (a. CAD), care este corelat cu doza totală primită şi nu cu lungimea arterei expusă în câmpul de iradiere.
Feng et al. au elaborat un atlas CT cu şi fără contrast, un ghid pentru conturajul cordului, cu scopul de a reduce erorile în raportarea corelaţiior doză-volum (18), (Fig. 5).
<u>Sfaturi pentru conturarea inimii şi vaselor cardiace</u>
Pentru vizualizarea optimă a cordului şi vaselor cardiace pe imaginile CT fereastra recomandată este W/L= 150/ 50.

1. cordul începe caudal faţă de a. pulmonară stângă (APS), se includ in contur vasele mari şi vena cavă superioară (VCS, în cazul în care nu se administrează contrast)
2. artera coronară stângă începe din stânga aortei ascendente, inferior faţă de a. pulmonară dreaptă (APD)
3. artera anterioară stângă descendentă, ramul interventricular provine din a. coronară stg. şi este situată între ventriculii drept şi stâng
4. a. circumflexă stg. provine din a. coronară stg. şi este situată între atriul stg. şi ventricul
5. a. coronară dreaptă se vizualizează în dreapta aortei ascendente, pe CT inferior faţă de a. coronară stg.

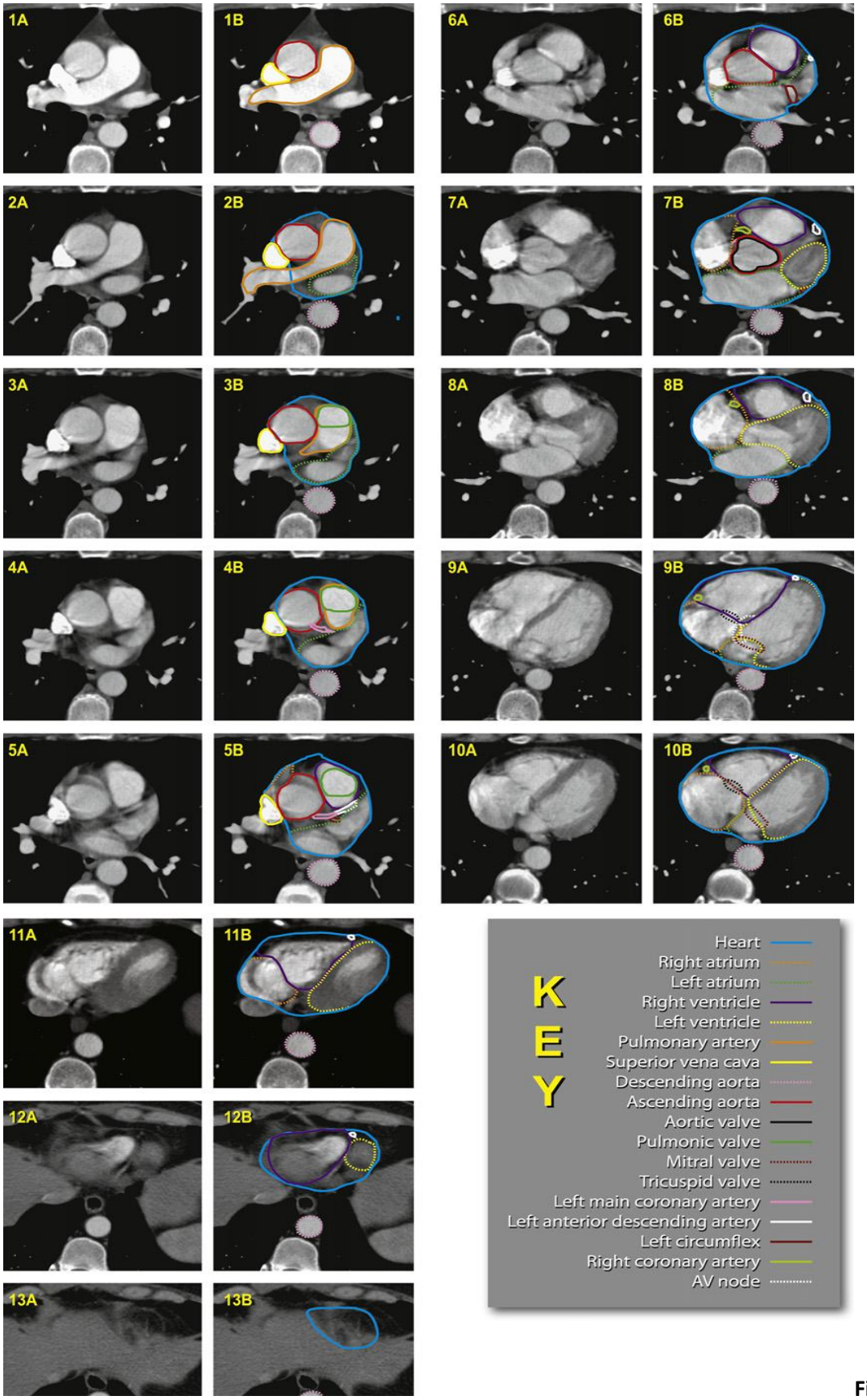


**Fig.5** Atlas de conturare a cordului Feng et al

**Tabel III.** Contrângeri de doză pentru organele la risc după QUANTEC (17)

| Organ | Endpoint | Parametric DV | Rată (%) | Observaţii |
|---|---|---|---|---|
| plămân | Pneumonită simptomatică | V20 < 30% | < 20 | Pentru ambii plămâni, doză-răspuns graduală |
| cord | Mortalitate cardiacă | V25 < 10% | < 1 | Risc excesiv estimate pe baza modelelor de predicţie |
| | pericardită | V30 < 46%<br>Doză medie < 26 Gy | < 15 | 1 studiu |
| plex brahial | plexopatie | Dmax < 55 Gy | < 3 | |

*Constângerile doză-volum* utilizate curent sunt:

1. V20 < 20%-30%(când este sunt incuse şi ariile ganglionare), V30 < 10-15% pentru plămân
2. V20 < 10% pentru cord
3. ficat V30<50%
4. esofag max 40Gy/ 15 cm
5. măduva spinării < 45 Gy
6. laringe<20 Gy
7. plex brahial< 55 Gy
8. sân contralateral, tiroidă "as low as possible"

**6.Prescripţia radioterapiei**

Sân

1. standard DT= 50 Gy/ 25fr/ 5 săptămâni
2. hipofracţionată
    a. 40 Gy/15 fr/ 3 săptămâni (START B, 6 ani urmărire)
    b. 42.5 Gy/ 16 fr/ 3½ săptămâni (protocol Whelan, trial canadian, 12 ani urmărire)

Regimurile de iradiere hipofracţionată a sânului au fost testate în trialuri randomizate prospective cu rezultate echivalente în ce priveşte controlul local şi efectele tardive, comparativ cu fracţionarea standard. (19,20). Conform ghidurilor terapeutice pacientele peste 50 ani operate conservator şi cu risc scăzut pentru recidivă sunt candidate pentru iradierea hipofracţionată a sânului. (21,22).

Boost

10-16 Gy/ 5-8 fr/ 1-1½ săptămâni

a. pt. electroni prescripţia dozei la Dmax
b. pt. fascicul de fotoni, DT prescrisă în punctul ICRU, în centrul volumului ţintă

Regiuni ganglionare

46 – 50 Gy/ 23-25 fr/ 4-5 săptămâni, DT prescrisă la Dmax (pt. 6MV fotoni Dmax= 1.5 cm)

Radioterapia paliativă

8 Gy/ 1fr pentru metastaze osoase

20 Gy/ 5fr/ 5 zile metastaze coloană cervicelă, meningeale, ganglionare
30 Gy/ 10 fr/ 2 săptămâni meatstaze cerebrale pentru pacienţii cu IP bun
36 Gy/ 6 fr/6 săptămâni pt tumori inoperabile, avansate local, la pacienţi vârstnici, cu comorbidităţi

**7. Verificarea planului de tratament**

Verificarea tratamentului constă în efectuarea imageriei portale pentru fiecare câmp de iradiere, conform protocolului agreat (Tabel IV):

1. imagerie portală pentru toate câmpurile, primele 3 fracţiuni zilnice, apoi o dată/ săptămână
2. EPI-urile sunt comparate cu DRR generate de CT; toleranţă acceptată în suprapunerea structurilor anatomice= 3 mm
3. este recomandat ca cel puţin 3 structuri vizibile în câmpul de iradiere să fie comparate: CLD (distanţa pulmonară centrală), CFD (central flash distance, mărimea penei în raza centrală) şi ICM (inferior central margin), suprafața anterioară a plămânului
4. edemul şi modificarea formei sânului din timpul radioterapiei poate afecta acurateţea relativă a parametrilor măsuraţi: CLD, CFD, conturul extern al sânului
5. valoarea medie pentru $\Sigma_{set\text{-}up}$ şi $\sigma_{set\text{-}up}$ este cca 3 mm, iar nivelul de acţiune este stabilit în funcţie de această valoare
6. nivelele de toleranţă şi de acţiune variază în funcţie de tehnica de imobilizare/ iradiere şi de complianţa pacientului
7. eroare> 3 mm, corecţie prin estimarea modificărilor coordonatelor izocentrului, repetă EPI
8. dozimetria in vivo cu diodă/ TLD trebuie efectuată în prima zi a tratamentului la toţi pacienţii pentru a verifica dacă doza planificată/ câmp este egală cu doza administrată

**Table IV.** Protocol for breast verification

| | |
|---|---|
| Prima zi, fr 1 | • achiziție de imagini pentru toate câmpurile, inclusive cele ganglionare<br>• determinarea erorii de set-up prin măsurarea CLD, CFD, ICM, conturul extern al sânului, conturul anterior al plămânului<br>• câmpurile opuse nu pot rezolva erorile de set-up în 3D<br>• corecția se face prin:<br>  ○ estimarea modificărilor coordonatelor izocentrului cu repetarea EPI<br>  ○ modificarea izocentrului folosind VSIM |
| Fr 2 și 3 | • evaluarea componentei sistematice a erorii de set-up este obținută prin repetarea imageriei pe parcursul a câteva fracțiuni<br>• corecția trebuie aplicată înainte de fracțiunea a 4-a cu repetarea EPI |
| Săptămânal | • EPI pentru evaluarea modificărilor de formă a sânului<br>• se corectează eroarea de set-up mai mare decât nivelul de toleranță (≥ 3mm) |

**Bibliografie**


1. Buchalia A, Geismar D, Hinkelbein M, Schlenger L, Zinner K, Budach V. Virtual simulation in patients with breast cancer. Radiotherapy and Oncology 2001; 59: 267-272
2. Aird EGA, Conway J. CT simulation for radiotherapy treatment planning. The British Journal of Radiology 2002; 75: 937–949

3. Hideghéty K. Patient immobilization in radiotherapy. University of Szeged, 2006
4. White J, Tai A, Arthur D et al. Breast cancer atlas for radiation therapy planning: consensus definitions. www.rtog.org
5. Hoskin P. Radiotherapy in Practice. External Beam Therapy. Oxford University Press 2006: 42 – 94
6. Hanbeukers B, Borger J, P. van den Ende, et al. Customized Computed Tomography-Based Boost Volumes in Breast-Conserving Therapy: Use of Three-Dimensional Histologic Information for Clinical Target Volume Margins. Int J Radiat Oncol Biol Phys 2010; 75: 757-763
7. Martin D, Vitoc C, Tănăsescu R, et al. Evidence Based Radiation Oncology in Early Breast Cancer: a Brief Review. Journal of Radiotherapy & Medical Oncology 2009; 3: 170-175
8. Strom EA, Woodward WA, Katz A, et al. Clinical investigation: Regional nodal failure patterns in breast cancer patients treated with mastectomy without radiotherapy. Int J Radiat Oncol Biol Phys 2005;63:1508–1513
9. Early Breast Cancer Trialists' Collaborative Group (EBCTCG). Effects of radiotherapy and of differences in the extent of surgery for early breast cancer on local recurrence and 15-year survival: an overview of the randomized trials. Lancet 2005; 366:2087–106.
10. Bentel GC, Marks LB, Hardenbergh PH, Prosnitz LR. Variability of the deph of supraclavicular and axillary limph nodes in patients with breast cancer: is a posterior axillary boost field necessary? Int J Radiat Oncol Biol Phys 2000; 47:755-758
11. Bentel GC, Marks LB, Hardenbergh PH, Prosnitz LR. Variability of the location of the internal mammary vessels and glandular breast tissue in breast cancer patients undergoing routine CT-based treatment planning ? Int J Radiat Oncol Biol Phys 1999; 44:1017-1025
12. Scrimger RA, Gonnors SG, Halls SB, Starreveld AA. CT-targeted irradiation of the breast and internal mammary lymph nodes using a 5-field technique. Int J Radiat Oncol Biol Phys 2000; 48:983-989
13. Baglan KL, Sharpe MB, Jaffrey D, et al.Accelerated partial breast irradiation using 3D conformal (3D-CRT). Int J Radiat Oncol Biol Phys 2003;55: 302-311
14. Dobbs HJ, Greener AG, Driver DM. Geometric Uncertainties in Radiotherapy. Defining the Planning Target Volume. The British Institute of Radiology 2003: 47-77.
15. Park CC, Mitsumori M, Nixon A, et al. Outcome at 8 years after breast- conserving surgery and radiation therapy for invasive breast cancer: influence of margin status and systemic therapy on local recurrence. Journal of Clin Oncol 2000; 18:1668-1675
16. Olsen NK, Pfeiffer P, Johannsen L, Schroder H, Rose C. Radiation-induced brachial plexopathy: neurological follow-up in 161 recurrence free breast cancer patients. Int J Radiat Oncol Biol Phys 1993; 26:43-49
17. Marks LB, Yorke ED, Jackson AW et al. Use of Normal Tissue Complication Probability Models in the Clinic. Int J Radiat Oncol Biol Phys 2010; 76, Supplement: S10–S19
18. Feng M, Moran JM, Koelling T, et al. Development and validation of a heart atlas to study cardiac exposure to radiation following treatment for breast cancer. Int J Radiat Oncol Biol Phys 2011; 79:10–18
19. The START Trialists' Group. The UK Standardisation of Breast Radiotherapy (START) Trial B of radiotherapy hypofractionation for treatment of early breast cancer: a randomised trial. Lancet. 2008, 29; 371(9618): 1098–1107.
20. Whelan TJ, Pignol JP, Levine MN et al. Long-Term Results of Hypofractionated Radiation Therapy for Breast Cancer. N Engl J Med 2010;362:513-20
21. Smith BD et al.Accelerated partial breast irradiation consensus statement from the American Society for Radiation Oncology (ASTRO) Int J Radiat Oncol Biol Phys 2009;74(4):987-1001